

# 跨越半个世纪的师生情

□牡丹晚报全媒体记者 李艳粉

教书育人,桃李满天。东明县有一位101岁的老教师李坤,从事教学工作30余年,一直深受学生尊敬和爱戴。自国家确立第一个教师节以来,连续38年,他的学生都会不约而同前往李坤家中看望他。今年的9月10日是第38个教师节,李坤的6位学生相约而来,再次看望李老师。他们中年龄最大的90岁,最小的也已经82岁,师生会面,见证了跨越半个世纪的师生情。尽管学生们早已白发苍苍,身体欠佳,但只要条件允许,他们会坚持在教师节看望老师。9月13日,牡丹晚报全媒体记者采访了李坤和他的两位学生,感受浓浓师生情。



李坤(右三)与学生合影

## 6位白发苍苍的学生看望101岁的老师

日前,东明县6位白发苍苍的老人相约来到李坤家中,看望已经101岁的教师,师生相聚,回忆过往,7位老人显得格外激动和高兴,场景令人动容。6名学生分别是王凤梧、牛贵芹、梁同合、芦悦凡、韩俊铭、袁学孔,他们中最大的90岁,最小的也已经82岁高龄了。

这一次并不是他们一年来看望老师,教师节看望恩师,感谢师恩,他们已经坚持了38年。38年来,同学们将对老师的感激之情化为行动。“从第一个教师节,到今年的第38个教师节,我们每年能来的学生都会过来,现在同学们年龄大了,有些已经去世了,只要身体允许,我们会坚持看望老师。”82岁的王凤梧说,随着时间的推移,能来的学生越来越少,原来最多的时候有30多位同学。现在同学们年龄大了,每年只能来几位,每一次师生见面都显得

格外珍贵。

李坤,1921年生人,1945年9月考入中央大学生物系,1951年春东明县第一中学建校即调入该校,先后任教俄语、英语、地理、历史等学科,是为数不多的能够教中学全科的教师。他一生从教,学生众多。9月13日,李坤简单向记者介绍了他的教书育人经历。

30多年的教学经验,他坚持以教书育人、培养人才为己任,用“爱”教育学生,温暖学生。“教学过程中,只有真心爱护学生,教师才能树立威信,与学生打成一片。”李坤教学中兢兢业业,从不走形式,他认为教学时,教师不仅要讲知识点讲出来,还应该将自己内心深处感受讲给学生听,他是这样说的,也是这样做的。教学过程中,他尽己所能帮助困难学生,将自己的工资补贴给学生也不足为奇。

## 他的人格魅力影响了学生一生

今年82岁的王凤梧是李坤的一位学生,也是这次看望李坤老师年龄最小的一位。他回忆说,1952年至1953年,他在东明县第一中学上学时,李坤是他的俄语老师。刚开始上李坤老师的课时,他就被深深吸引了:“李老师在教学中很特别,他授课过程中一直面对学生,就连板书时也同样面对学生,尽管这样,他的板书还相当工整,很有水平,我很佩服。”王凤梧说,尽管李坤老师只教授了一年俄语,但他的人格魅力却影响了学生的一生。

李坤老师教学认真、兢兢业业,面对求知欲强烈的学生提出的问题也是有问必答,课间

与学生打成一片,是学生的良师益友。“李老师知识渊博,在历史、地理、英语、俄语、古诗词等多个学科方面都有很深的造诣,作诗更是信手拈来。”说起李坤,王凤梧字里行间都流露出对老师的崇拜与尊敬。也正是受李坤的影响,他也成为一名人民教师。不管是教书育人中的兢兢业业,还是对待学生时的平易近人,工作中他一直把李坤老师作为自己学习的榜样。

牡丹晚报全媒体记者了解到,看望李坤的6位学生中,有5位从事教育事业,他们一直把李坤老师作为学习的榜样。尽管李坤老师只教授他们一年时间,但却影响了这些学生的一生。

今年84岁的袁学孔就是其中一位,说起李坤,袁学孔也是赞不绝口,“李老师学识渊博,桃李满天下,德高望重,教学水平很高,一直备受学生赞誉。最让我感动的是他对每一位学生都像对待自己的孩子一样,关心、爱护学生,所以他教过的学生都很尊敬他。”受李坤老师的影响,袁学孔也通过努力学习,成为一名人民教师,像李坤那样教书育人。

“这么多年过去了,李老师拉着我的手跟我谈心的情景,我一直记忆犹新。”袁学孔说,教师节与同学们一起看望老师,回忆过往,谈论当下,心情很是激动、高兴。

## 16岁小伙反复肩关节脱位 牡丹人民医院运动医学科关节镜微创修复助其“肩”强

本报讯(通讯员 陈国栋)

近日,菏泽市牡丹人民医院成功为肩关节习惯性脱位的患者张立(化名)实施肩关节镜下Remplissage(冈下肌关节囊填充固定)术与关节盂重建(喙突截骨)术,该手术复杂,填补了运动医学科在这一技术上的空白。术后,张立肩关节恢复良好。“终于摆脱脱位的烦恼,能舒舒服服睡个好觉了,感谢运动医学科的医生们。”家住牡丹区16岁患者张立在菏泽市牡丹人民医院运动医学科高兴地对医生说。

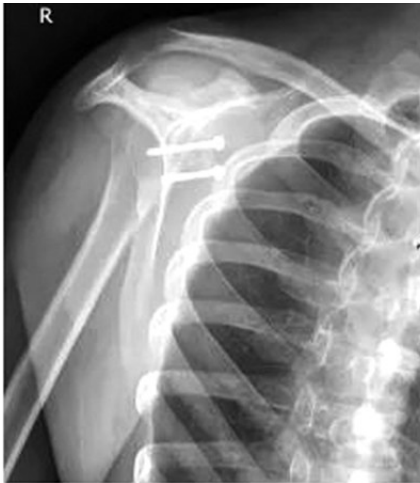据悉,张立在9个月前因外伤致肩关节脱位,复位后恢复不佳,已反反复复脱位数十次,平时睡眠时翻身就能脱位,严重影响他的生活,为求进一步治疗,张立到菏泽市牡丹人民医院运动医学科门诊就诊,主治医师沈鑫鑫查看张立情况后,考虑为肩关节习

惯性脱位收住入院。

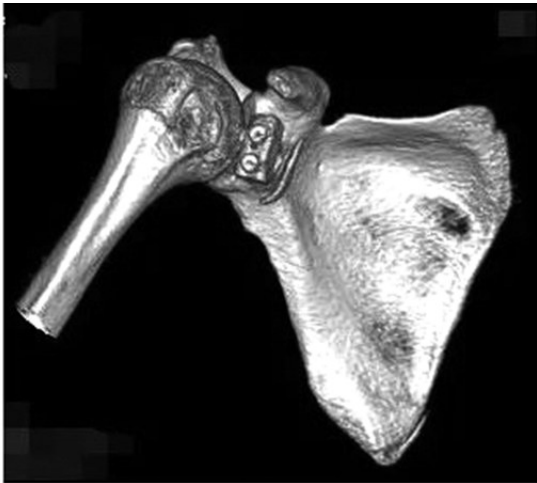
经相关检查后确诊为“肩关节习惯性脱位、Hill-Sachs损伤、Bankart损伤”,运动医学科成立了治疗小组,副主任医师孙振彬和主治医师赵弟庆组织团队进行术前讨论,详细评估张立病情。由于张立为复杂的肩关节脱位,肱骨头及关节盂骨缺损较重,经讨论,最终决定为张立进行肩关节镜下Hill-Sachs缺损行关节囊冈下肌填充修复与喙突截骨重建关节盂下手术治疗。

在手术麻醉科协助下,运动医学科为张立成功实施了手术,术后,张立未再脱位,目前半年随访,肩关节恢复良好。

“肩关节脱位为全身最常见的脱位,小于20岁的患者脱位后,再复发率超过90%,对于年轻患者,不经正规治疗,往往会出现习惯性脱位,在门诊上我们



碰到年轻患者一般小于40岁,会积极建议复位后行肩关节MRI检查,评估盂唇撕裂的程度,以便行关节镜下微创手术修复治疗,以最小的创伤获取最大的收益。”主治医师赵弟庆说。



据孙振彬介绍,肩关节镜下行肩脱的治疗,为高难度手术,但它创伤小、效果好、恢复快,可更好为患者解除病痛,而张立肱骨头及关节盂均缺损较大,需要肌瓣填充和骨性重建

手术治疗。为张立实施了镜下填充Remplissage术与喙突截骨重建关节盂术,此技术的成功开展,将为更多习惯性肩关节脱位患者提供更有有效的治疗方法。